Station 3: Der innere Körperbau (Anatomie)

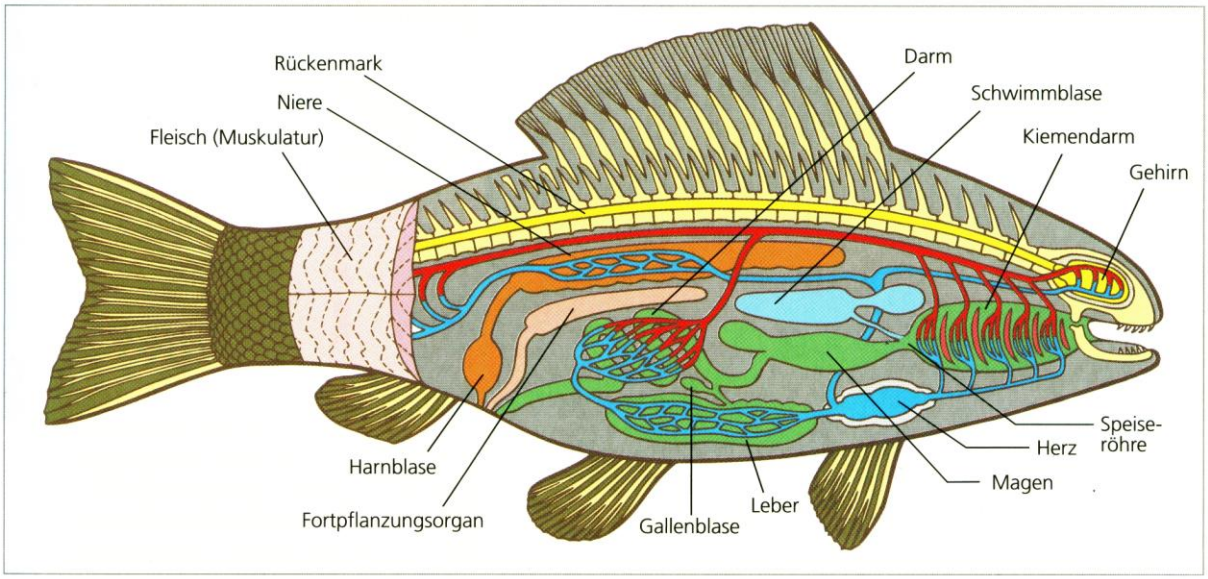

Abb. 1 : Innere Organe eines Fisches

In Abb. 1 siehst du oberhalb des Magens ein weiteres typisches Organ vieler Fische: die mit Gas gefüllte **Schwimmblase**. Der Inhalt kann verändert werden: Je nachdem, wie viel Gas enthalten ist, kann der Fisch im Wasser schweben, nach oben treiben oder absinken.

Die Hauptstütze des Fischkörpers ist die Wirbelsäule, an der die Rippen ansetzen: Wie Säugetiere und Vögel sind auch die Fische **Wirbeltiere**. Eine Besonderheit des Fischskeletts sind die **Gräten**. Im Gegensatz zu den Rippen stehen sie nicht mit der Wirbelsäule in Verbindung, vielmehr handelt es sich um verknöchertes Bindegewebe zwischen der Muskulatur.

Weitere Knochenbildungen sind die **Schuppen**. Sie sind in die Haut eingebettet und liegen bei den meisten Fischen dachziegelartig übereinander. Bei manchen Arten können sie zu kompakten Knochenplatten verwachsen. Von Anglern hast du sicherlich schon gehört, dass es sehr schwierig ist einen gefangenen Fisch in der Hand zu halten. Der Grund dafür ist, dass die Haut der Fische zahlreiche Drüsen enthält. Diese bilden einen zähflüssigen Schleim, der die gesamte Haut überzieht.

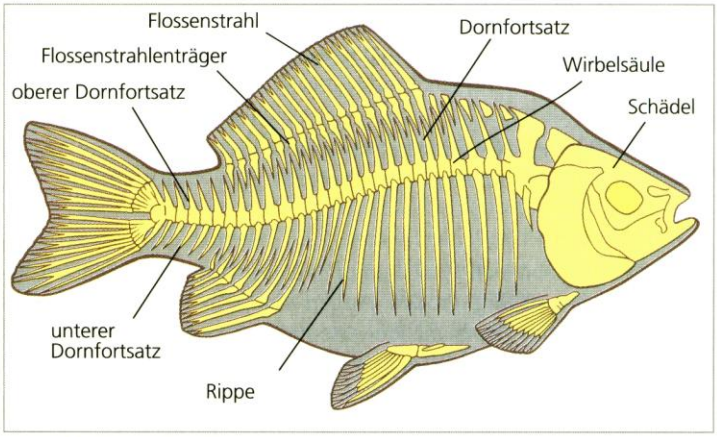

Skelett eines Fisches

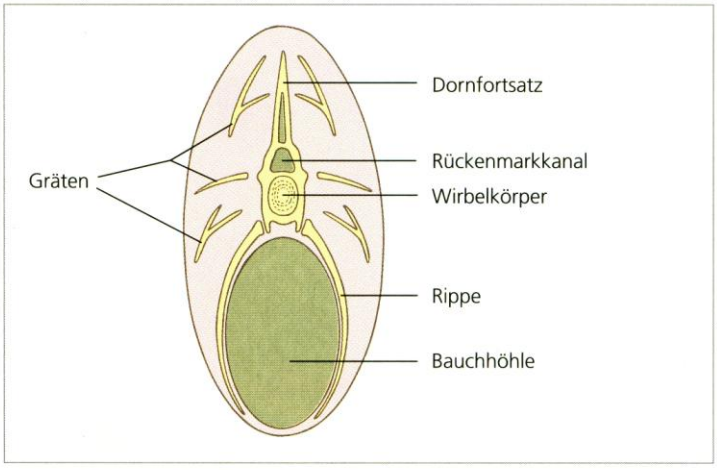

Schematischer Querschnitt durch einen Fischkörper